

---

# Wenn die Gestalt zerfällt<sup>1</sup>

Konrad Maurer, David Prvulovic

## *Gestaltwahrnehmung*

„Das Ganze ist verschieden von der Summe seiner Teile“ ist einer der Hauptlehrsätze der Gestaltpsychologie und stammt von Max Wertheimer. Den Grundstein der Gestalttheorie legte allerdings schon 1890 der österreichische Psychologe und Philosoph Christian Freiherr von Ehrenfels (1869–1932), der die nach ihm benannten Gestaltqualitäten erstmalig beschrieb. Der Beginn der Gestaltpsychologie wird aber erst 1912 angesetzt, als der Frankfurter Psychologe Max Wertheimer seinen Aufsatz über die Schein- und Realbewegung veröffentlichte. In den Gestaltgesetzen werden bestimmte Gesetzmäßigkeiten der visuellen Wahrnehmung formuliert. So besagt etwa das Gesetz der „Präferenz des Näheren gegenüber dem Weiteren“, dass aus einer Gruppe von z. B. Linien, die nebeneinander angeordnet sind, diejenigen, die besonders nah beieinander liegen, als zu einer Form zusammengehörig (z. B. als Säule) wahrgenommen werden und sich von den übrigen Linien absetzen. Ein anderes Gestaltgesetz besagt, dass symmetrische Strukturen bevorzugt als zusammenhängende Formen wahrgenommen werden. Dem Gesetz der Ähnlichkeit nach werden Strukturen mit ähnlicher oder gleicher Helligkeit/Farbe als zusammenhängend gesehen. Allen Gestaltgesetzen ist gemeinsam, dass sie die Art und Weise beschreiben, wie unser Gehirn den mit potentiell unendlich vielen Bildinformationen ausgefüllten Seheindruck in bedeutsame Strukturen und Formen organisiert. Demnach ist der Seheindruck – so wie wir

ihn subjektiv wahrnehmen – bereits das Ergebnis einer komplexen visuellen Informationsverarbeitung des Gehirns. Ohne diese Verarbeitungsschritte im visuellen Cortex wäre es nicht möglich, zusammengehörige Strukturen, Objekte oder Personen etc. von ihrem visuellen Hintergrund zu unterscheiden und ihrer als eines einheitlichen Ganzen gewahr zu werden.

Ein wesentlicher Mechanismus, der die Integration visueller Reize zu einer kohärenten Entität ermöglicht, wird in der neuronalen Synchronizität vermutet.<sup>2</sup> Darunter versteht man, dass die elektrische Aktivität verschiedener Neuronen zeitlich in hohem Maße korreliert sein muss. Nur dann ist die Aktivität zwischen diesen beiden Nervenzellen synchron. Nun bezieht sich dieses Phänomen nicht nur auf einzelne Nervenzellen, sondern auf ganze Nervenzellverbände, die mehr oder weniger weit auseinanderliegen können. Ist keine synchrone Aktivität vorhanden, dann ist die Gestaltwahrnehmung gestört bzw. reduziert. Dass Synchronizität, und zwar vor allem in einem bestimmten Frequenzbereich (Gamma-Band, 40 Hz), tatsächlich mit erfolgreicher Gestaltwahrnehmung einhergeht und dass Störungen der Gestaltperzeption mit reduzierter Synchronizität im Gamma-Band einhergehen, ist am Beispiel der Schizophrenie untersucht worden. So konnte gezeigt werden, dass es im Bereich von mehreren hundert Millisekunden nach Präsentation eines sogenannten „Mooney Face“ zu einem starken Anstieg der synchronen oszillatorischen Aktivität im Gamma-Frequenzbereich kommt. Dieser Anstieg spiegelt die bewusste Wahrnehmung eines erkannten Objektes bzw. Gesichts wieder. Mooney Faces sind Photographien von Gesichtern, die nachträglich nur auf die Farben Schwarz und Weiß reduziert wurden, ohne jede Graustufenverläufe. Werden die Mooney Faces um 180° gedreht, ist es nicht mehr möglich, eine Gesichtsform darin zu erkennen. Schizophrene Pa-

tienten zeigten im Vergleich zu gesunden Kontrollprobanden in dieser Mooney-Face-Aufgabe nicht nur eine schlechtere Erkennungsleistung, sondern auch eine signifikant reduzierte synchrone Gamma-Band-Aktivität.

Auch bei der Alzheimer-Demenz (AD) treten Defizite und Veränderungen der visuellen Wahrnehmung auf. Dabei lassen sich die jeweiligen Defizite vor dem Hintergrund morphologisch-struktureller sowie funktioneller Schäden in bestimmten Hirnarealen deuten. Zum besseren Verständnis der funktionellen Defizite bei der AD ist es von Vorteil, die funktionelle Anatomie des visuellen Systems noch einmal kurz zu rekapitulieren:

In der primären Sehrinde im Occipitallappen findet eine retinotopie Abbildung der Erregungsmuster der Netzhaut statt. Von dort aus wird die visuelle Information entlang zweier Hauptpfade in benachbarte und weiter entlegene Regionen weitergeleitet, wo spezifische Aspekte analysiert und repräsentiert werden. So werden entlang des dorsalen Pfades im Parietalkortex die Anordnung, Größe, Position, Orientierung, Perspektive und andere visuell-räumliche Aspekte verarbeitet. Dieses Gebiet ist auch von höchster Relevanz für das visuelle Bewusstsein: Menschen mit einem Defekt (z. B. nach Hirninfarkt) im Bereich des rechten Parietallappens erleiden einen Neglekt zur kontralateralen Gesichtsfeldhälfte. Visuelle Reize werden von dort nicht mehr bewusst wahrgenommen, obwohl die Information von der Netzhaut ungestört fortgeleitet und in der Sehrinde abgebildet wird. Auch parietale Störungen geringeren Ausmaßes können bereits zu Störungen der Raumwahrnehmung führen.

Der andere Hauptpfad ist der ventrale Pfad, der sich vom inferioren Occipital- bis zum Temporallappen erstreckt. Dort werden nicht nur Farbinformationen kodiert, sondern auch Objekte und Gesichter repräsentiert. Störungen in diesem Bereich führen zu Defiziten in der Objekt- und Ge-

sichtserkennung, im Extremfall bis hin zur Gesichts- bzw. Objektblindheit (Prosopagnosie, Objektagnosie).

*Das Werk von Carolus Horn: Eine Dokumentation des Gestaltzerfalls*

Am Beispiel von Carolus Horn (1921–1992), einem begnadeten Grafiker und Künstler, sollen die Folgen der AD auf das künstlerische Schaffen im Verlauf der Erkrankung aufgezeigt werden.<sup>3</sup> Am Beispiel seiner Krankengeschichte können die durch die AD bedingten visuellen Defizite bis hin zum vollständigen Gestaltzerfall eindrucksvoll beobachtet werden. Dies wiederum erlaubt es, einen so nie dagewesenen Einblick zu gewinnen in die durch die Erkrankung veränderte Wahrnehmungswelt des Alzheimer-Patienten.

Carolus Horn zeigte bereits sehr früh seine besondere Begabung für das Zeichnen und Malen. Während des Zweiten Weltkrieges war er Kriegsgefangener in Russland. Dort half ihm sein Talent zu überleben. Dort zeichnete er Kriegsszenen, Szenen aus dem Gefangenenlager sowie andere Auftragswerke. Als er aus der Gefangenschaft entlassen wurde, heuerte er als Werbegrafiker bei der bekannten Werbeagentur McCann an. Dort designte und erstellte er Werbegrafiken für Coca Cola, Opel, Esso und andere Marken (Abb. 1). Er wurde zu einem der bekanntesten und meistgeachteten Künstler seines Fachs.

Im Alter von 57 Jahren litt er an Angina pectoris, und 1982 wurde ein Herzinfarkt diagnostiziert, worauf eine Bypass-Operation erfolgte. Obwohl er sich nach der Operation besser fühlte, zeigte er zunehmende Anzeichen von Ängstlichkeit und Unruhe sowie Wesensveränderungen. Er wurde eigensinniger, gereizter und misstrauisch. Dies waren wahrscheinlich die ersten Anzeichen der Demenzerkrankung. Es folgten Gedächtnisstörungen, Zeitgitter-

störungen sowie Orientierungsstörungen. Die Fähigkeit zu rechnen sowie zum abstrakten Denken schwand. Es stellten sich auch Sprachstörungen ein. Obwohl Carolus Horn wegen seiner Klaustrophobie stets eine computertomographische Untersuchung seines Gehirns ablehnte, konnte aufgrund des typischen klinischen Verlaufs die Diagnose einer wahrscheinlichen Alzheimer-Demenz gestellt werden. Sämtliche diagnostischen Kriterien der NINCDS-ADRDA<sup>4</sup> waren hierfür erfüllt.



Störungen der visuellen Aufmerksamkeit, der Bewegungswahrnehmung, der Tiefenwahrnehmung, der Farberkennung sowie der Fertigkeit zu zeichnen sind Teil der klinischen Symptome bei der AD.<sup>5</sup> Zusätzlich können noch bestimmte formale und kontextuelle Kriterien in Bezug auf das künstlerische Schaffen definiert werden, die hilfreich sein können, den Zusammenhang von Kunst und Demenz besser zu beschreiben.

Formale Charakteristiken sind:

- Regression (Rückfall zu primitiven, kindlichen Strichzeichnungen mit Verlust der Raumperspektive),
- Verzerrung (komisch-groteske Darstellungen),

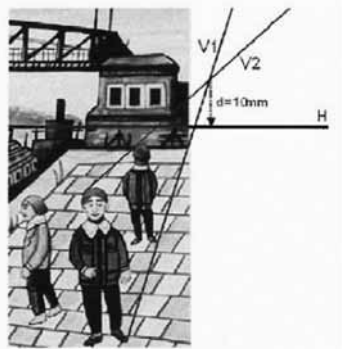

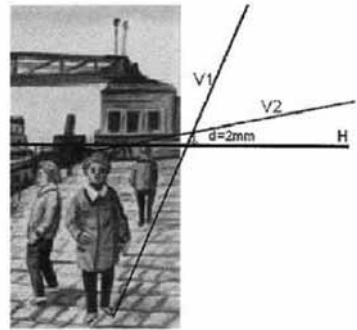
- Kondensation (Überfüllung),
- Transformation (Neomorphismen – fremdartige Veränderungen der Anatomie und Physiognomie),
- Stereotypie (ornamental anmutende stereotype Wiederholung bestimmter Motive),
- hölzerne Darstellung (Verlust von Tiefeninformation [Schattierung] und von Bewegung),
- Desintegration (Vernachlässigung der räumlichen Beziehung zwischen Objekten sowie Verlust der natürlichen Physiognomie von Menschen und Tieren [Prosopagnosie]).

Kontextuelle Kriterien sind:

- abstrakte Formen und Kritzeleien,
- Benutzung überflüssiger Ornamente,
- geometrisch-lineare Formen und magische Wesen,
- Kompositionen, die an byzantinische Kunst oder Kirchenfensterglaskunst erinnern,
- Verkleinerung von Objekten, um Defizite im Tieffrequenzbereich auszugleichen.

Eine Analyse von Carolus Horns Werk während seiner Erkrankung verschafft eine einzigartige Möglichkeit, Einblick zu erlangen, wie die fortschreitende AD seine Wahrnehmung der Welt zunehmend verändert hat. In der Tat spiegeln sich in seinen Zeichnungen und Bildern typische Symptome der AD:

- gestörte Tiefen- und Raumwahrnehmung,
- Verlust der Fähigkeit, Gesichter, Geschlechter oder verschiedene Altersstufen zu unterscheiden,
- veränderte Präferenz im Gebrauch von Farben,
- Tendenz zum Kritzeln,
- psychiatrische und Verhaltenssymptome der Demenz.



Seine beiden Bilder des „Eisernen Stegs“ (Abb. 2 a + b), die in unterschiedlichen Krankheitsphasen entstanden sind, zeigen beispielhaft den fortschreitenden Verlust visuell-räumlicher Verarbeitung auf. So laufen die Fluchtlinien im Bild aus der frühen Erkrankungsphase nur unwesentlich oberhalb des Horizonts zusammen: ein Zeichen, dass die perspektivische Struktur nur leicht gestört ist. Im zweiten Bild dagegen, das aus einer Zeit stammt, in der die Erkrankung mindestens mittelschwer ausgeprägt war, treffen sich die Fluchtlinien weit oberhalb des Horizonts: ein Anzeichen dafür, dass die Perspektive schwer gestört ist. Aus die-

sem Grund hat der Betrachter des Bildes auch den Eindruck, dass die im Bild gezeigten Personen gleichsam an einer Wand hängen und nicht auf dem Steg entlanggehen. Dazu passt auch, dass die Größe der dargestellten Bordsteinkacheln nicht mit zunehmender Distanz vom Betrachter abnimmt, sondern konstant bleibt: Auch dies trägt zu einer deutlichen Störung des Tiefeneindrucks in diesem Bild bei.

Im nächsten Beispiel (Abb. 3a) sehen wir, wie sich die Darstellung von Gesichtern verändert: Sind in Abb. 3a noch neomorphistische Tendenzen vorhanden (das Gesicht des Kindes ist wie das Gesicht eines Affen dargestellt), sind in Abb. 3b die Gesichter auf Grundformen reduziert und lassen sich überhaupt nicht mehr voneinander differenzieren. Dies würde sehr gut zum typischen Phänomen der Prosopagnosie (Unfähigkeit, Gesichter zu erkennen) bei der AD passen.





In Abbildung 3b ist außerdem eine bemerkenswerte Verwechslung von Wolken und Spiegeleiern zu beobachten. Bilder, in denen Carolus Horn Personen mit Doppelgesichtern malt, deuten auf psychotische Phänomene hin (Abb. 4).

Ein weiteres Phänomen ist die Verschiebung der Farbpräferenz: Dominieren zu Beginn der Erkrankung noch vorwiegend dunklere und blaue Farbtöne, ändert sich das Farbverhältnis in seinen späteren Werken massiv zugunsten heller, leuchtender, überwiegend gelb-rötlicher Farben (Abb. 5a und 5b).

Im Endstadium der Erkrankung ist schließlich der Verlust jeglicher Objekt- und Gestaltstruktur zu erkennen: Seine Zeichnungen bestehen weitgehend aus Bleistiftkritzeleien (Abb. 6). Wenige Monate später verstarb Carolus Horn.





Carolus Horns Werke zeigen deutliche Veränderungen über die Zeit hinweg und spiegeln so die krankhaften Veränderungen des Gehirns und die bei der AD gestörte visuelle Funktionalität auf mehreren Ebenen wider.<sup>6</sup> Der Verlust der Tiefenwahrnehmung und der räumlichen Strukturen ist eines der frühesten Zeichen in seinen Bildern. In der Tat gehören eine Minderperfusion und ein Mindermetabolismus im temporalen und im parietalen Cortex zu den Kardinalzeichen der AD. Die Defizite in diesen Arealen können sehr gut sowohl die visuell-räumlichen Störungen bei der AD erklären (parietale Dysfunktion) als auch die Störungen der Objekt- und Gesichtserkennung (inferotemporaler Cortex). In der Tat sind visuell-räumliche Störungen wie etwa die reduzierte Fähigkeit, Winkelgrößen zu unterscheiden, typisch für die AD.<sup>7</sup>

Psychotische Symptome sind bei der Alzheimer-Demenz ebenfalls nicht selten.<sup>8</sup> Bei Carolus Horn finden sich Zeichen für wahnhaftes Verkennen, Halluzinationen, depressive Verstimmung sowie Unruhe.

Die letzten Werke von Carolus Horn waren im wesentlichen abstrakte Formen und Kritzeleien – am ehesten bedingt durch eine schwere Apraxie und Agnosie mit einem weitgehenden Verlust seiner visuellen Welt.

Zusammenfassend zeigt diese Analyse einen engen Zusammenhang auf zwischen neuropsychologischen Defiziten, klinischen Symptomen und Veränderungen der künstlerischen Darstellung. Die Werke von Carolus Horn liefern einen in dieser Form nicht dagewesenen Einblick darin, wie sich die Gestalt aus der Sicht des an Alzheimer Erkrankten über die Zeit verändert, bis sie schließlich vollständig zerfällt.

## Literatur

- Cronin-Golomb, A. / Corkin, S. / Rizzo, J. F. / Cohen, J. / Growdon, J. H. / Banks, K. S.: Visual dysfunction in Alzheimer's disease: relation to normal aging. In: *Annals of Neurology* 29 (1991), 41–52.
- Maurer, K. / Prvulovic, D.: Paintings of an artist with Alzheimer's disease: visuostructural deficits during dementia. In: *Journal of Neural Transmission* 111 (2004), 235–245.
- Prvulovic, D. / Hubl, D. / Sack, A. T. / Melillo, L. / Maurer, K. / Frölich, L. / Lanfermann, H. / Zanella, F. E. / Goebel, R. / Linden, D. E. / Dierks, T.: Functional imaging of visuospatial processing in Alzheimer's disease. In: *NeuroImage* 17 (2002), 1403–1414.
- Ska, B. / Poissant, A. / Joannette, Y.: Line orientation judgment in normal elderly and subjects with dementia of Alzheimer's type. In: *Journal of Clinical and Experimental Neuropsychology* 12 (1990), 695–702.
- Uhlhaas, P. J. / Singer, W.: Neural synchrony in brain disorders: relevance for cognitive dysfunctions and pathophysiology. In: *Neuron* 52 (2006), 155–168.
- Wragg, R. E. / Jeste, D. V.: Overview of depression and psychosis in Alzheimer's disease. In: *American Journal of Psychiatry* 146 (1989), 577–587.

## Anmerkungen

- <sup>1</sup> Der vorliegende Beitrag ist (geringfügig verändert) entnommen aus: *Hartwich, Peter / Barocka, Arnd (Hrsg.): Psychisch krank. Das Leiden unter Schwere und Dauer. Verlag Wissenschaft und Praxis, Sternenfels 2009.*
- <sup>2</sup> Uhlhaas / Singer 2006.
- <sup>3</sup> Maurer / Prvulovic 2004.
- <sup>4</sup> McKhann et al. 1984.
- <sup>5</sup> Cronin-Golomb et al. 1991.
- <sup>6</sup> Cronin-Golomb et al. 1991.
- <sup>7</sup> Ska et al. 1990; Prvulovic et al. 2002.
- <sup>8</sup> Wragg / Jeste 1989.